

多学科联合诊治儿童上前牙复杂冠根折1例

张百泽 陈宇江 王军辉 刘佳佳 吴礼安

颌颌系统重建与再生全国重点实验室, 国家口腔疾病临床医学研究中心,
陕西省口腔疾病临床医学研究中心, 第四军医大学口腔医院儿童口腔科, 西安 710032

[摘要] 复杂冠根折是牙外伤中一类累及牙髓的釉质-牙本质-牙骨质联合折断, 治疗方法复杂, 过程中需综合考虑牙髓、牙周及牙体情况, 进行多学科联合序列治疗。本病例报道了1例上前牙复杂冠根折后2颗患牙不同的治疗修复过程, 包括初诊时翻瓣术后11牙的断冠再接和21牙腭侧去除断裂碎片直接树脂修复, 以及复诊时11、21牙的牙髓治疗及冠部修复, 经过18个月的随访, 患牙的功能及牙周状况维持良好, 美观性也得到了患儿及家长的肯定。对于儿童复杂冠根折上前牙, 断冠再接及桩冠修复是一种可行的治疗方案。

[关键词] 复杂冠根折; 断冠再接; 龈壁提升术; 桩冠修复; 全瓷冠

[中图分类号] R788 **[文献标志码]** B **[doi]** 10.7518/hxkq.2024.2023342



本文链接 开放科学标识码

One case of complicated crown root fracture of upper anterior teeth managed by multidisciplinary joint approaches

Zhang Baize, Chen Yujiang, Wang Junhui, Liu Jiajia, Wu Li'an

State Key Laboratory of Oral & Maxillofacial Reconstruction and Regeneration, National Clinical Research Center for Oral Diseases, Shaanxi Clinical Research Center for Oral Diseases, Dept. of Pediatric Dentistry, School of Stomatology, The Fourth Military Medical University, Xi'an 710032, China

Supported by: The National Natural Science Foundation Youth Program of China (82100954)

Correspondence: Wu Li'an, E-mail: lianwu@fmmu.edu.cn

[Abstract] Complicated crown root fracture is a serious combined fracture of the enamel, dentin, and cementum in dental trauma. The treatment method is complicated. During the procedure, the condition of pulp, periodontal, and tooth body should be thoroughly evaluated, and a multidisciplinary approach combined with sequential treatment is recommended. This case reported the different treatment and repair processes of one case of two affected teeth after complicated crown root fracture of upper anterior teeth, including regrafting of broken crown after flap surgery at the first visit, direct resin repair to remove broken fragments, and pulp treatment and post-crown repair at the second visit. After 18 months of follow-up, the preservation treatment of the affected teeth with complicated crown root fracture was achieved. Therefore, fragment reattachment and post-crown restoration are feasible treatment options for children with complicated crown root fracture.

[Key words] complicated crown root fracture; fragment reattachment; deep margin elevation; post-crown restoration; all-ceramic crown

牙外伤是口腔常见疾病之一, 在任何年龄都

可能发生, 尤其是儿童及青少年时期。根据 Andreasen分类, 考虑牙体硬组织-牙髓损伤时, 可分为釉质裂纹、简单冠折、复杂冠折、简单冠根折、复杂冠根折及根折。简单冠折和复杂冠折断面清晰可见, 易于冠方修复, 而简单冠根折和复杂冠根折的断面位于龈下, 给修复带来困难。随着多

[收稿日期] 2023-10-12; **[修回日期]** 2024-02-20

[基金项目] 国家自然科学基金青年项目 (82100954)

[作者简介] 张百泽, 主治医师, 硕士, E-mail: zhangbaize@126.com

[通信作者] 吴礼安, 教授, 博士, E-mail: lianwu@fmmu.edu.cn

学科联合治疗理念的发展，通过牙周手段及龈壁提升术使得龈下断面变成龈上断面，之后即刻进行冠方修复，不仅可以维持牙齿的三维空间，避免造成错殆畸形，从而导致成年后修复困难，同时还可以恢复患儿的美观，减轻患儿的心理负担。

本报告描述了1例多学科方法治疗12岁儿童上颌中切牙复杂冠根折的断冠再接治疗及全瓷冠修复，并进行了18个月的随访，临床及影像学都取得了良好的效果。

1 病例报告

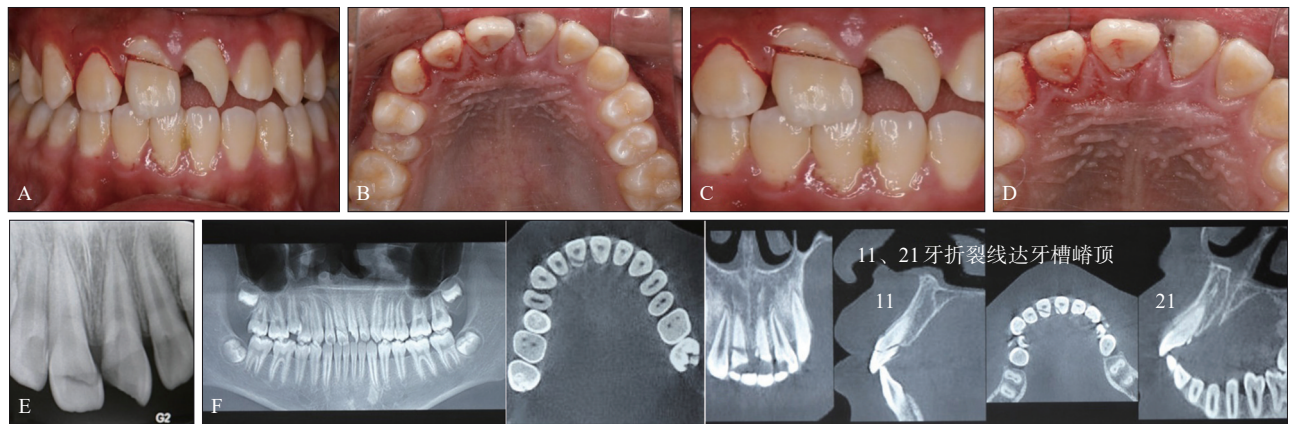
1.1 一般资料

患儿男性，12岁，因上前牙外伤于2022年4月就诊于第四军医大学口腔医院儿童口腔科。主

诉上前牙外伤折断并松动3 h，伴冷热刺激痛，影响进食。患儿述受外伤后无恶心、呕吐、嗜睡等颅脑损伤表现，既往体健，否认系统性疾病及传染性疾病，无药物过敏史。

1.2 临床检查

患儿神志清楚，配合佳，全身状况及口腔状况良好，恒牙列。11牙冠根颈1/3斜向折断，唇侧断裂面位于龈上2 mm，通过探诊发现腭侧断裂面至龈下3 mm，通过唇侧断裂面可以看到暴露的牙髓，折断部分松动Ⅲ度，牙龈充血，断冠对位良好；21牙近中根方斜向远中冠方折断，近中断端位于龈下1 mm，远中断端平齐切缘，松动Ⅰ度，龈缘渗血，21牙折断部分丢失；12牙牙冠未见明显折断，唇面无明显隐裂纹，叩痛(+)，松动Ⅰ度，龈缘渗血(图1A~D)。



A: 全口咬合照; B: 上颌腭侧照; C: 上前牙局部唇侧照, 11牙冠颈折断, 21牙近中根方斜向远中冠方折断; D: 上前牙局部腭侧照, 11牙未见折断, 21牙近中腭侧断面位于龈下; E: 11、21牙根尖片; F: 锥形束CT检查, 11牙折裂线自牙颈部斜行延伸至腭侧牙槽嵴顶, 无根折, 21牙腭侧牙槽嵴顶上方可见折裂片。

图 1 上前牙复杂冠根折治疗前口内照及影像学检查

Fig 1 Intraoral and imaging examinations for the treatment of complicated crown root fracture in upper anterior teeth

1.3 影像学检查

根尖片显示，12、11、21牙牙周膜间隙均增宽，牙根发育至Nolla10期，11牙冠根颈1/3斜向折断，根中1/3与根颈1/3交界处疑似折断，21牙牙根颈部可见折裂，12牙未见明显根折(图1E)。锥形束CT显示，11牙折裂线自牙颈部斜行延伸至腭侧牙槽嵴顶，根尖区未见明显的低密度影；21牙腭侧牙槽嵴顶上方可见一小折裂片，根尖区未见明显低密度影(图1F)。

1.4 诊断

11牙、21牙复杂冠根折伴亚脱位；12牙亚脱位。

1.5 治疗计划

11牙翻瓣术下断冠原位粘接+根管治疗术；21

牙翻瓣术下去除断裂片+树脂修复+根管治疗术+纤维桩+全瓷冠修复；12牙松牙固定后，定期复查，根据牙髓状况确定下一步治疗方案，如根管治疗术、根尖屏障术等。

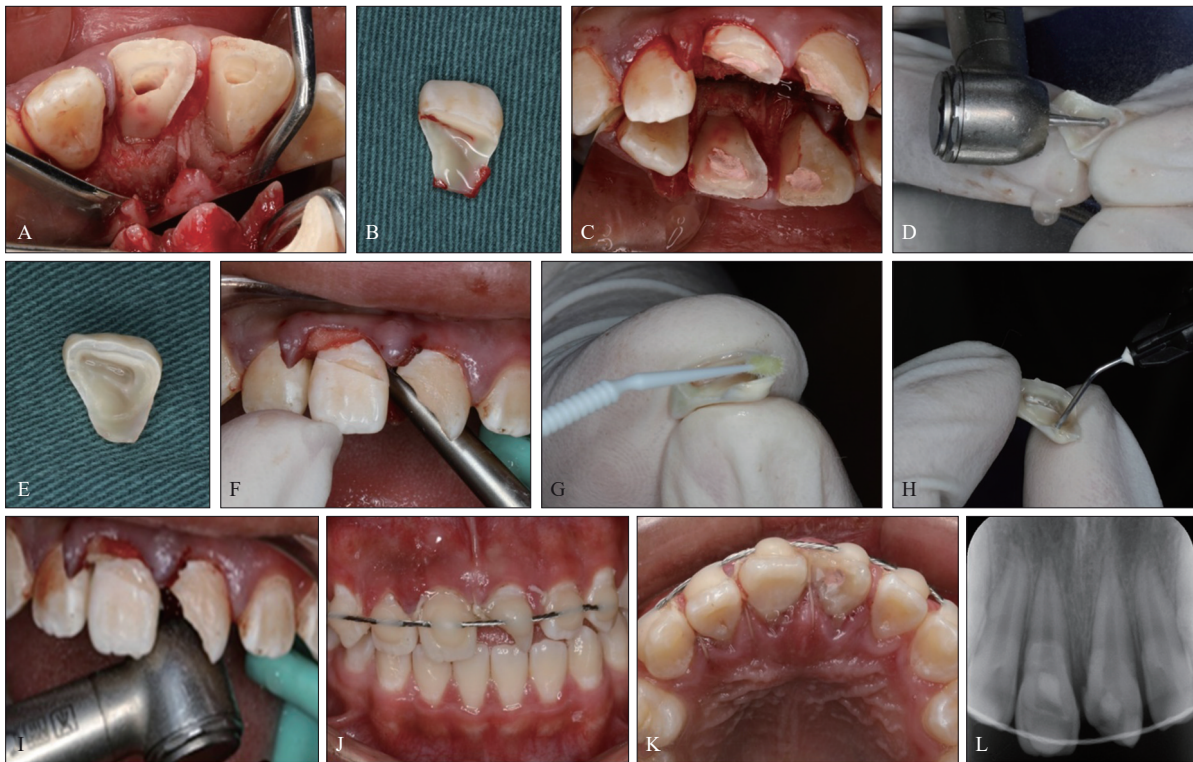1.6 治疗过程

告知患儿家长病情、风险、治疗计划、费用等，患儿家长知情同意后签署知情同意书。

首诊：对上颌前牙区进行局部浸润麻醉，12-22牙腭侧行翻瓣术，拔出11牙折断牙冠及21牙断裂片，暴露11、21牙的断端(图2A、B)，将11牙折断牙冠部分浸泡于生理盐水中，备用。去除11、21牙牙髓，生理盐水冲洗根管，纸捻拭干根管，根尖有血性渗出，根管口放置小棉球，暂封(图2C)。随后进行11牙断冠再接，首先清理断冠

表面牙龈组织及牙冠内残留牙髓,在断冠内侧预备约0.5 mm固位沟,复位于口内,边缘连续,探针检查无台阶感,复位良好(图2D~F)。清洁牙面,冲洗,吹干,涂布粘接剂并吹薄,注大块流动树脂,将断牙放置到基牙上,去除多余树脂,光照,抛光冠根折位置;21牙去除断裂片,复方

肾上腺素棉球+排龈膏止血,树脂修复腭侧缺损部分,并使用抛光装置进行严格抛光(图2G~I)。复位龈瓣,可吸收线缝合前牙区,13-23牙区间弹性固定(图2J、K)。即刻X线片显示11牙、21牙边缘连续,无悬突(图2L)。制作下颌胎垫,佩戴2周。



A: 牙周翻瓣暴露断面,去除11牙断冠、21牙碎片后;B: 11牙断冠;C: 11、21牙去髓后暂封;D: 11牙断冠预备定位沟;E: 11牙断冠预备后断面;F: 11牙断冠复位于口内;G: 11牙断面涂布粘接剂;H: 11牙断冠注入大块流动树脂;I: 11牙断冠就位及21牙腭侧充填,去除多余树脂并抛光;J-L: 缝合后前牙固定咬合照、腭侧及X线检查。

图2 复杂冠根折首诊治疗过程

Fig 2 The treatment process of complicated crown root fracture in initial diagnosis

复诊:2周后临床检查,上前牙固定装置完好,21牙暂封物完整,11、21牙叩诊(-),唇腭侧黏膜未见明显异常,12牙叩诊(-)(图3A~C)。去除上颌固定装置(图3D),上橡皮障,11牙腭侧开髓,暴露根管口,11、21牙去除根管内暂封物,11、21牙乙二胺四乙酸润滑下根管预备,冲洗根管,干燥根管后采用热熔牙胶结合iRoot SP糊剂(Innovative BioCreamix Inc公司,加拿大)垂直加压充填根管(图3E、F),根尖片示11、21牙根充恰填(图3G、H)。11牙腭侧开髓孔酸蚀、冲洗、涂布粘接剂,树脂充填;21牙玻璃离子暂封。

2周后,11、21牙无不适症状,断冠粘接及暂封材料完好,无叩痛,腭侧牙龈恢复良好、色泽正常,12牙叩诊(-),唇腭侧黏膜未见明显异常(图4A、B)。根尖片显示11、21牙根管恰填,12、

11、21牙根尖周无异常暗影(图4C)。21牙预备根管上段,纤维桩试桩,3M ESPE RotoMix粘接纤维桩(图4D)。牙体全瓷冠预备,肩台预备为与龈缘平齐,排龈止血(图4E),用CEREC计算机辅助设计/制作椅旁系统(西诺德公司,德国)进行数字化印模制取与修复体制作,当日即刻制作21牙临时修复体修复患牙(图4F、G)。

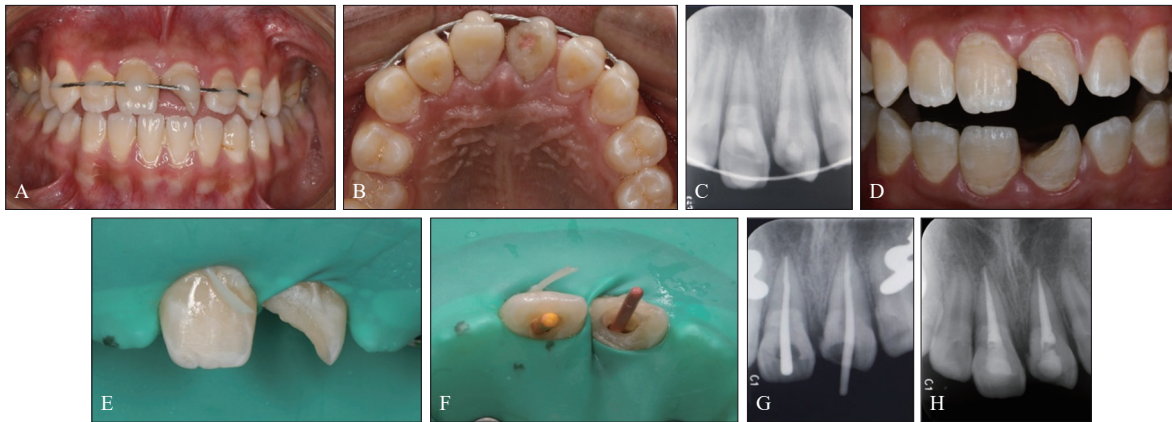
1周后去除临时冠,试戴修复体,邻接良好,牙线能够有一定阻力通过,边缘密合,无咬合早接触点,患儿家长对修复体的形态及色泽较为满意,粘接21牙修复体,再次检查咬合关系(图5A~C)。

1.7 术后随访

术后6、18个月后复诊,临床检查:11牙冠颜色正常,边缘密合,叩诊(-),无松动,牙龈无

明显异常，无明显牙周袋；21牙牙冠色正常，叩痛(-)，无松动，根尖区黏膜未见异常，牙龈色形质正常，无明显牙周袋；12牙牙冠未见明显变

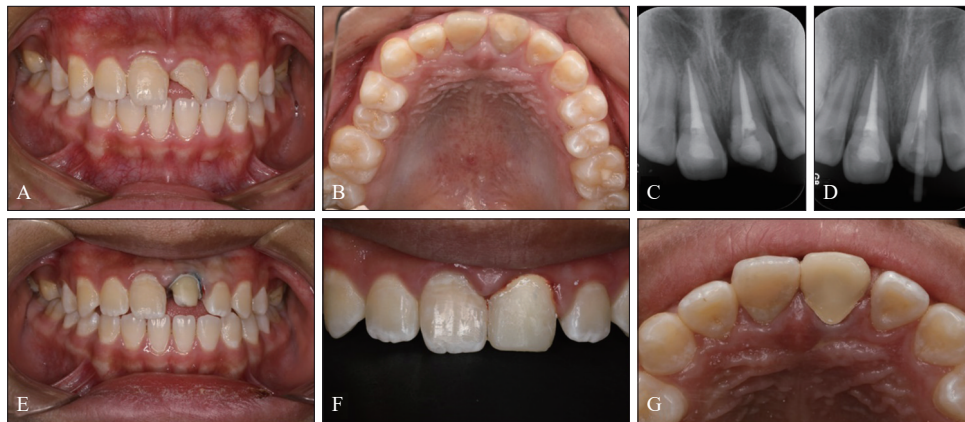
色，叩痛(-)，无松动，牙龈无明显异常。根尖片显示11、21牙根充密实，12、11、21牙根尖周均无低密度影像(图5D~H)。



A~C: 2周后复查唇侧照、腭侧照及X线检查; D: 去除固定后局部照; E~H: 11、21牙根管治疗口内照及X线检查。

图3 复诊口内照及影像学检查

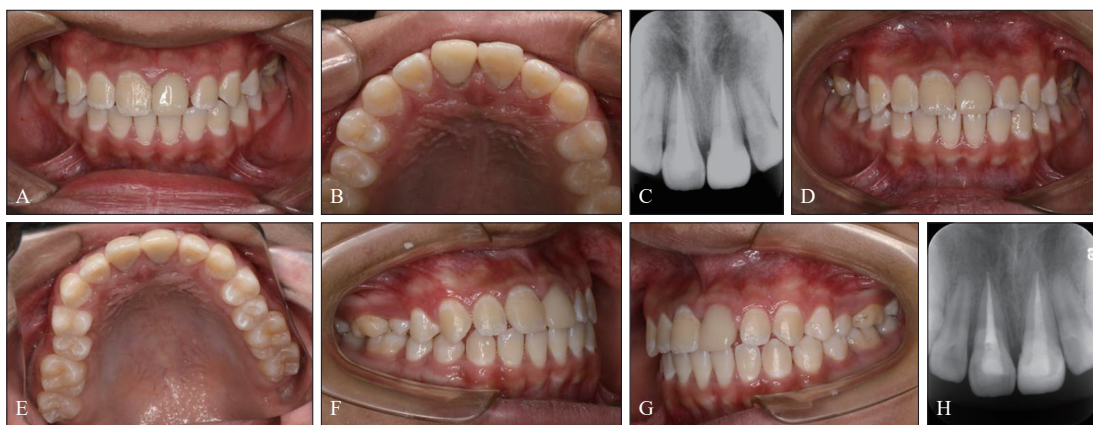
Fig 3 Follow up intraoral radiography and imaging examination



A~C: 根管治疗后2周复查唇侧照、腭侧照及X线检查; D、E: 21牙纤维桩修复; F、G: 21牙临时冠修复唇侧照、腭侧照。

图4 第2次复诊口内照及影像学检查

Fig 4 Second follow-up intraoral photo and imaging examination



A~C: 21牙全瓷冠粘接后唇侧照、腭侧照及X线检查; D~H: 术后18个月复查口内照及X线检查。

图5 全瓷冠修复前后口内照及影像学检查

Fig 5 Intraoral photo and imaging examinations before and after an all-ceramic crown restoration

2 讨论

冠根折的发生在恒牙外伤中并不常见,约占所有牙外伤的5%~11%^[1-2],而复杂冠根折更是少见,并且大多数断端延伸至牙槽嵴顶甚至是牙槽嵴顶之下,使得修复难度增加^[3],通常需要综合口腔影像学、口腔外科、儿童口腔、正畸、修复、牙周等多学科交叉融合才能完善治疗。牙周翻瓣术后可直接探查折裂线的位置,去除细小碎片,以明确诊断以及建立确切的治疗计划,术后也便于健康的结缔组织重新黏附至牙体表面^[4],所用时间短,花费少,容易被家长及患儿所接受。

儿童处于生长发育期,牙槽骨及牙周组织结构不稳定,在对儿童该类患牙进行治疗时,要综合考虑多个因素,包括牙根的发育程度、断端的位置、牙髓状态、断冠的保存情况等^[5]。另外,治疗预后的好坏还需要患者的积极配合以及对不同治疗方案局限性的充分理解。其治疗主要包括牙髓治疗和冠方修复,牙髓治疗主要包括直接盖髓术、牙髓切断术、根尖诱导成形术、血运重建术、根尖屏障术及根管治疗。冠方修复的方法包括断冠再接、树脂修复或全冠修复等^[6]。各种治疗方法均有其适应证和优缺点。对于牙根发育完成的恒牙,根管治疗后直接进行即刻的断冠再接,可以使患者短期即恢复笑容,并且在以后的序列治疗时也能保持原有的美观^[7]。研究^[8]报道,随着现代粘接技术的发展,断冠再接患牙5年存留率可为90%,冠根折的断冠粘接成功率在9年半随访中达到56.4%^[9]。

断冠再接主要适用于断冠保存完好和折断线最低点位于牙槽嵴顶之上的患牙,通过牙片的再附着来修复断裂的牙齿,是恢复牙齿自然形态、轮廓、表面纹理、颜色和咬合排列的最佳方法^[10-11]。房志秀等^[12]研究了120例断冠再接及复合树脂修复的患牙,发现断冠再接组修复成功率高于复合树脂直接修复组,同时患儿家长具有较高且长期满意度。断冠再接常见并发症为牙周病变,其发生取决于不同患者牙周组织对折断线处不良刺激因素的耐受程度及断端对位是否准确严密。不良因素刺激及折断线对位欠严密可能会导致深窄牙周袋和牙槽嵴高度降低^[13]。本病例中11牙冠根发生斜向折断,但折断部分并未脱落,断冠完整,锥形束CT显示折断位置平牙槽嵴顶,牙周翻瓣后,可见断冠在断端对位严密,所以在断面预

备时仅是预备内沟加强固位,对其边缘未作切削处理。为避免粘接材料及树脂对牙周产生不良刺激,断冠粘接后,使用抛光装置对其进行精细抛光。

复杂冠根折,断端延伸至牙槽嵴顶甚至是牙槽嵴顶之下,在进行冠方修复时,为保证修复后的牙周健康,通常情况下,建议修复边缘与牙槽嵴顶之间的距离不小于3 mm^[14]。所以在冠方修复前还需通过冠延长法或正畸牵引等方法将龈下断面变成龈上断面。冠延长法常累及邻牙牙槽骨,术后可能存在根分叉、根面凹陷暴露或冠根比例失调的风险;正畸牵引的临床治疗时间长、费用高,同时受患牙牙根解剖形态和冠根比的影响,常不能被患儿及家长所接受。

随着粘接材料的发展及微创修复理念的普及,龈壁提升术通过使用粘接树脂将位于釉牙骨质界下或龈下的牙体缺损的边缘提升至龈上,其相对微创、所需治疗时间减少、后期修复更加便捷等特点,龈壁提升术越来越被口腔医生所选择^[15]。因该术式涉及到龈下缺损修复,所以在修复时还需慎重考虑与牙周组织健康相关材料的选择、生物学宽度粘接及界面的完整性等。有研究^[16-17]表明,大块充填树脂可以减缓聚合反应中弹性模量的增加,聚合应力值和弹性形变更小,边缘适应性良好,操作方便,是龈壁提升术的优选材料。很多人认为龈下牙体组织缺损修复成功的关键主要在于是否可以维持正常的生物学宽度。但是,一些学者^[18]新的观点则认为,所谓的“生物学宽度”应被称为“嵴顶上附着组织”,其宽根据个体差异而有所不同,并非是恒定距离。所以如何正确选择龈下缺损的治疗方案并没有统一标准。冠根折中的治疗方法除了龈壁提升,还包括龈上修复,即龈下的缺损任由其自然愈合,在龈上部分完成修复,但龈下缺损部分的自然愈合短期内多为软组织覆盖,易附着牙垢及菌斑,形成牙周袋,破坏了生物学宽度,造成牙周影响;对于修复体边缘而言,边缘不密合,易形成微渗漏,降低粘接性能。龈壁提升术中边缘提升的过程,材料本身、粘接边缘的处理以及对生物学宽度的损伤是影响牙周健康的重要因素,但由于儿童有充足的生长发育潜力,同时可通过选择抛光性能较好的材料,尽可能提高龈壁制备、树脂粘接和抛光等过程的可视度和精确性,并进行定期的牙周维护,降低其对牙周健康的影响^[19]。

粘接界面包括牙体-树脂粘接界面和树脂-修复

体粘接界面。Da Silva 等^[20]研究证实经温度疲劳后进行龈壁提升术时使用两步法自酸蚀粘接后边缘微渗漏百分比仅为 31.2%，而使用全酸蚀粘接后边缘微渗漏百分比为 100%。因此，为了保证牙体-树脂粘接的界面边缘完整性，临床上建议用自酸蚀粘接系统。Alahmari 等^[21]研究发现采用流动复合树脂提升 3 mm 后行二硅酸锂玻璃陶瓷全冠修复，经温度疲劳后，修复体-树脂粘接界面的边缘完整性和修复体直接粘接于牙本质上的边缘完整性相当，均在 60%~80%。所以经龈壁提升术后可选用二硅酸锂玻璃陶瓷材料作为进一步冠部的修复材料。

儿童冠方修复能否使用全冠或贴面，以及修复后修复体边缘的美学效果如何是儿童口腔医生比较关注的问题。随着口腔材料学的发展，因玻璃陶瓷修复体外形美观、颜色逼真稳定、不易着色、生物相容性好、耐磨性及抗折力强、口内操作时间短及良好的边缘密合等优点在美学修复中得到广泛的应用^[22-25]。即使是年轻恒牙，治疗后继续生长至完全萌出，修复体边缘线位于龈上，材料良好的光学性能也不会导致修复体边缘区域的颜色差异和龈缘染色，所以无需更换修复体^[26]。

本病例中 21 牙牙根发育完成，断冠遗失，通过锥形束 CT 可看到腭侧断裂小碎片，牙周翻瓣暴露折裂线的位置，去除碎片后，使用大块流动树脂进行直接修复并抛光，恢复牙根颈部形态。经根管治疗后的牙根易折断，而玻璃纤维桩有美观、与牙本质弹性模量相近、低折断率等优点^[27-28]，能有效减少根管内拉伸应力，降低根折风险，所以冠方修复采用纤维桩核联合玻璃陶瓷冠修复。这两种方式在同一患儿口腔内均得到临床实践，并且在随访 18 个月过程中，通过临床检查、牙周检查及影像学检查均表现出了良好的美学性能、边缘适合性和颜色稳定性，家长及患儿也较为满意。在短期内断冠再接术及桩冠修复可以被认为是一种性价比较高的复杂冠根折治疗方法，但其修复后的生物力学变化、对牙周组织的影响，还有待于长期的观察及更多的临床研究。

利益冲突声明：作者声明本文无利益冲突。

[参考文献]

- [1] Castro JC, Poi WR, Manfrin TM, et al. Analysis of the crown fractures and crown-root fractures due to dental trauma assisted by the Integrated Clinic from 1992 to 2002[J]. *Dent Traumatol*, 2005, 21(3): 121-126.
- [2] Huang C, Yang Y, Wang Z, et al. A retrospective study of emergent traumatic dental injuries in permanent teeth in Xi'an, China[J]. *Medicine (Baltimore)*, 2022, 101(52): e32588.
- [3] 刘佳佳, 王小竞. 年轻恒牙复杂冠折及冠根折的诊疗策略[J]. *中国实用口腔科杂志*, 2022, 15(4): 405-410.
Liu JJ, Wang XJ. Diagnosis and treatment strategies of complicated crown fracture and crown-root fracture of young permanent teeth[J]. *Chin J Pract Stomatol*, 2022, 15(4): 405-410.
- [4] Chandra RV, Savitharani B, Reddy AA. Comparing the outcomes of incisions made by colorado microdissection needle, electrosurgery tip, and surgical blade during periodontal surgery: a randomized controlled trial[J]. *J Indian Soc Periodontol*, 2016, 20(6): 616-622.
- [5] Wang C, Jia XT, Zhen M, et al. Success rate of fractured teeth receiving modified crown lengthening surgery and restorations[J]. *BMC Oral Health*, 2022, 22(1): 99.
- [6] Radwanski M, Caporossi C, Lukomska-Szymanska M, et al. Complicated crown fracture of permanent incisors: a conservative treatment case report and a narrative review[J]. *Bioengineering (Basel)*, 2022, 9(9): 481.
- [7] Villat C, Machtou P, Naulin-Ifi C. Multidisciplinary approach to the immediate esthetic repair and long-term treatment of an oblique crown-root fracture[J]. *Dent Traumatol*, 2004, 20(1): 56-60.
- [8] Cavalleri G, Zerman N. Traumatic crown fractures in permanent incisors with immature roots: a follow-up study[J]. *Endod Dent Traumatol*, 1995, 11(6): 294-296.
- [9] Soliman S, Lang LM, Hahn B, et al. Long-term outcome of adhesive fragment reattachment in crown-root fractured teeth[J]. *Dent Traumatol*, 2020, 36(4): 417-426.
- [10] Lakshmaiah D, Sr V, Ilango S, et al. Management of complex crown fractures: a case series[J]. *Cureus*, 2023, 15(4): e37907.
- [11] Bissinger R, Müller DD, Hickel R, et al. Survival analysis of adhesive reattachments in permanent teeth with crown fractures after dental trauma[J]. *Dent Traumatol*, 2021, 37(2): 208-214.
- [12] 房志秀, 赵磊, 张新新. 原位断端再接技术在儿童年轻恒前牙复杂冠根折中的应用[J]. *系统医学*, 2023, 8(5): 162-165, 170.
Fang ZX, Zhao L, Zhang XX. Application of in situ stump rejoining technique in complex crown root compromise of young permanent anterior teeth in children[J].

- Systems Med, 2023, 8(5): 162-165, 170.
- [13] 薛亮, 丁谦文, 张昕. 斜行复杂冠根折保存断冠序列治疗的临床疗效评价[J]. 北京口腔医学, 2018, 26(4): 216-219.
- Xue L, Ding QW, Zhang X. Clinical evaluation of sequential therapy for complicated oblique crown-root fractures[J]. Beijing J Stomatol, 2018, 26(4): 216-219.
- [14] Castelo-Baz P, Argibay-Lorenzo O, Muñoz F, et al. Periodontal response to a tricalcium silicate material or resin composite placed in close contact to the supracrestal tissue attachment: a histomorphometric comparative study [J]. Clin Oral Investig, 2021, 25(10): 5743-5753.
- [15] Juloski J, Köken S, Ferrari M. Cervical margin relocation in indirect adhesive restorations: a literature review [J]. J Prosthodont Res, 2018, 62(3): 273-280.
- [16] Dietschi D, Spreafico R. Evidence-based concepts and procedures for bonded inlays and onlays. Part I. Historical perspectives and clinical rationale for a biosubstitutive approach[J]. Int J Esthet Dent, 2015, 10(2): 210-227.
- [17] Dietschi D, Spreafico R. Evidence-based concepts and procedures for bonded inlays and onlays. Part III. A case series with long-term clinical results and follow-up[J]. Int J Esthet Dent, 2019, 14(2): 118-133.
- [18] Jepsen S, Caton JG, Albandar JM, et al. Periodontal manifestations of systemic diseases and developmental and acquired conditions: consensus report of workgroup 3 of the 2017 World Workshop on the Classification of Periodontal and Peri-Implant Diseases and Conditions[J]. J Clin Periodontol, 2018, 45(Suppl 20): S219-S229.
- [19] 孟秀萍, 侯建华, 李怡然, 等. 龈壁提升术材料选择及边缘设计的研究进展[J]. 国际口腔医学杂志, 2021, 48(3): 280-286.
- Meng XP, Hou JH, Li YR, et al. Research progress on the selection and design of base materials in deep margin elevation[J]. Int J Stomatol, 2021, 48(3): 280-286.
- [20] Da Silva D, Ceballos L, Fuentes MV. Influence of the adhesive strategy in the sealing ability of resin composite inlays after deep margin elevation[J]. J Clin Exp Dent, 2021, 13(9): e886-e893.
- [21] Alahmari NM, Adawi HA, Moaleem MMA, et al. Effects of the cervical marginal relocation technique on the marginal adaptation of lithium disilicate CAD/CAM ceramic crowns on premolars[J]. J Contemp Dent Pract, 2021, 22(8): 900-906.
- [22] Beit P, Konstantonis D, Papagiannis A, et al. Vertical skeletal changes after extraction and non-extraction treatment in matched class I patients identified by a discriminant analysis: cephalometric appraisal and Procrustes superimposition[J]. Prog Orthod, 2017, 18(1): 10-44.
- [23] Meyer AH, Woods MG, Manton DJ. Maxillary arch width and buccal corridor changes with orthodontic treatment. Part 1: differences between premolar extraction and nonextraction treatment outcomes[J]. Am J Orthod Dentofacial Orthop, 2014, 145(2): 207-216.
- [24] Sulaiman TA, Abdulmajeed AA, Delgado A, et al. Fracture rate of 188 695 lithium disilicate and zirconia ceramic restorations after up to 7.5 years of clinical service: a dental laboratory survey[J]. J Prosthet Dent, 2020, 123(6): 807-810.
- [25] 林泓磊, 李麒, 于皓, 等. 不同颜色与厚度的2种玻璃陶瓷修复体对光固化灯透射光学性能的影响[J]. 上海口腔医学, 2020, 29(1): 13-18.
- Lin HL, Li Q, Yu H, et al. Optical properties of LED light curing unit before and after transmitting different colors and thickness of two kinds of glass ceramics[J]. Shanghai J Stomatol, 2020, 29(1): 13-18.
- [26] 丁婕, 李娟, 王思明. 铸瓷贴面用于前牙美容修复效果的影响因素分析[J]. 湖南师范大学学报(医学版), 2020, 17(5): 129-131.
- Ding J, Li J, Wang SM. Influencing factors of cast porcelain veneers cosmetic restoration of anterior teeth[J]. J Hunan Normal Univ (Med Sci), 2020, 17(5): 129-131.
- [27] Jurema ALB, Filgueiras AT, Santos KA, et al. Effect of intraradicular fiber post on the fracture resistance of endodontically treated and restored anterior teeth: a systematic review and meta-analysis[J]. J Prosthet Dent, 2022, 128(1): 13-24.
- [28] 陈志宇, 李雅, 李绍萍, 等. 一体化纤维桩核结合原全冠修复折断前牙的3年临床观察[J]. 北京口腔医学, 2022, 30(3): 195-198.
- Chen ZY, Li Y, Li SP, et al. Restoration of fractured anterior teeth crown by one-piece fiber post-and-core and the original crown: a 3 years of retrospective evaluation[J]. Beijing J Stomatol, 2022, 30(3): 195-198.

(本文编辑 杜冰)