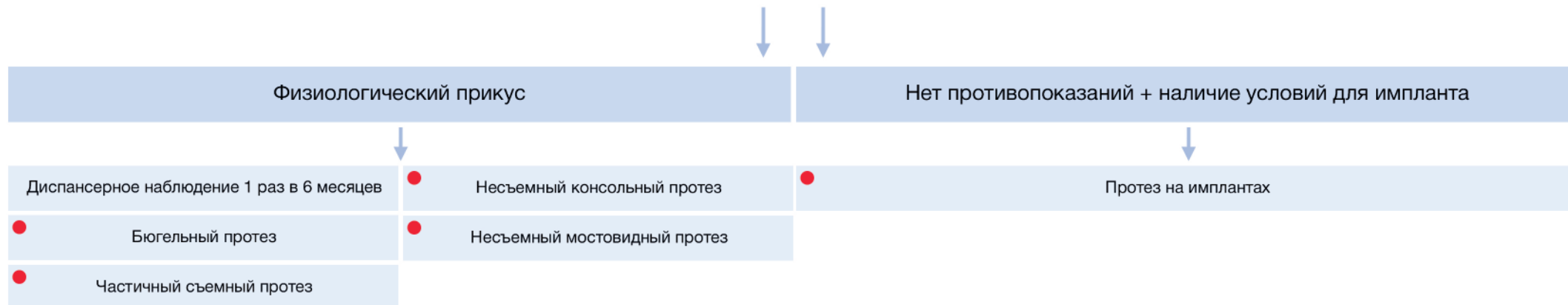


ТИП ДЕФЕКТА - КОНЦЕВОЙ

I. Жевательная группа

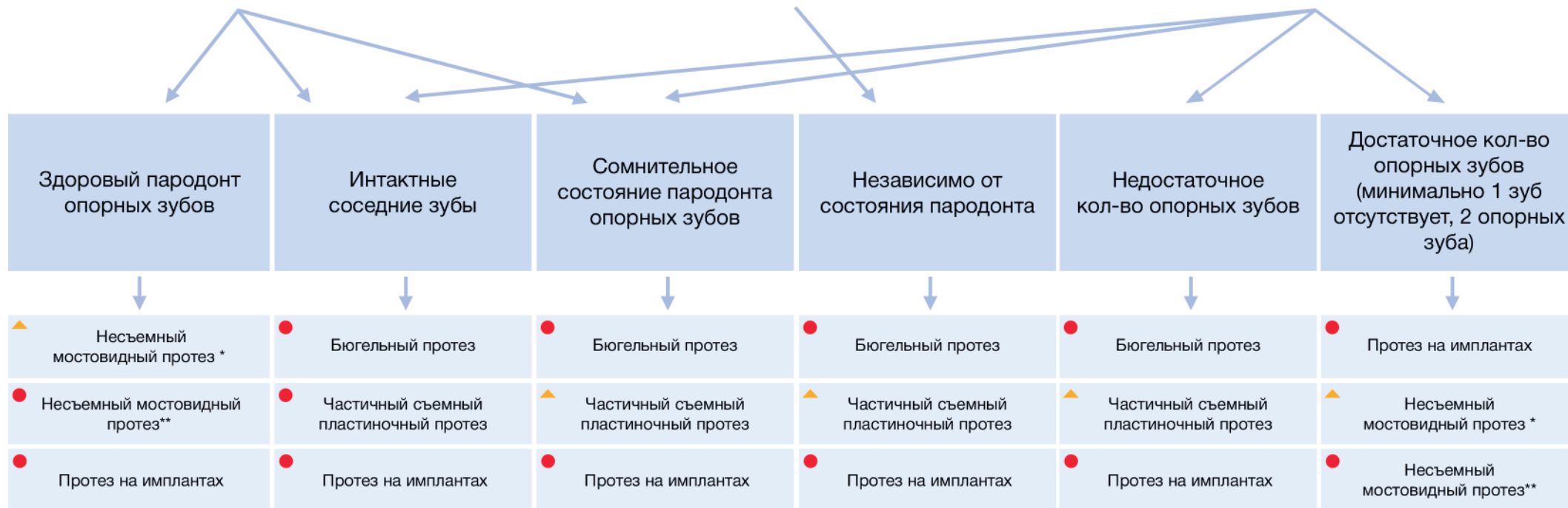
1 зуб*



2-3 зуба (одностороннее)

> 3 зубов

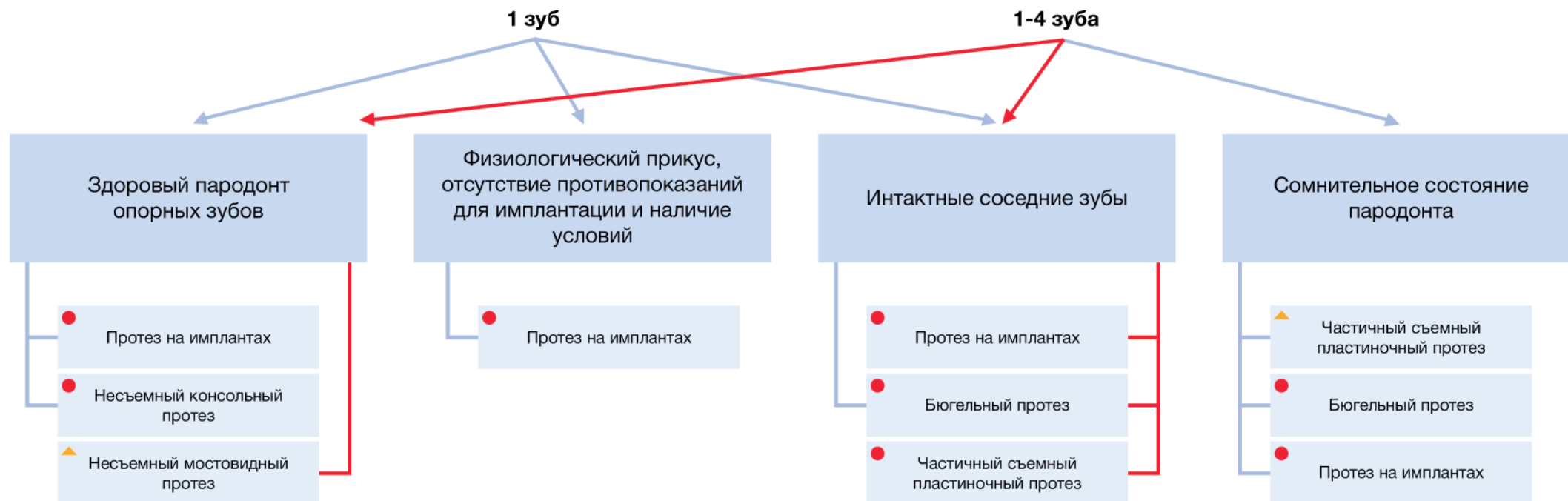
> 4 зубов



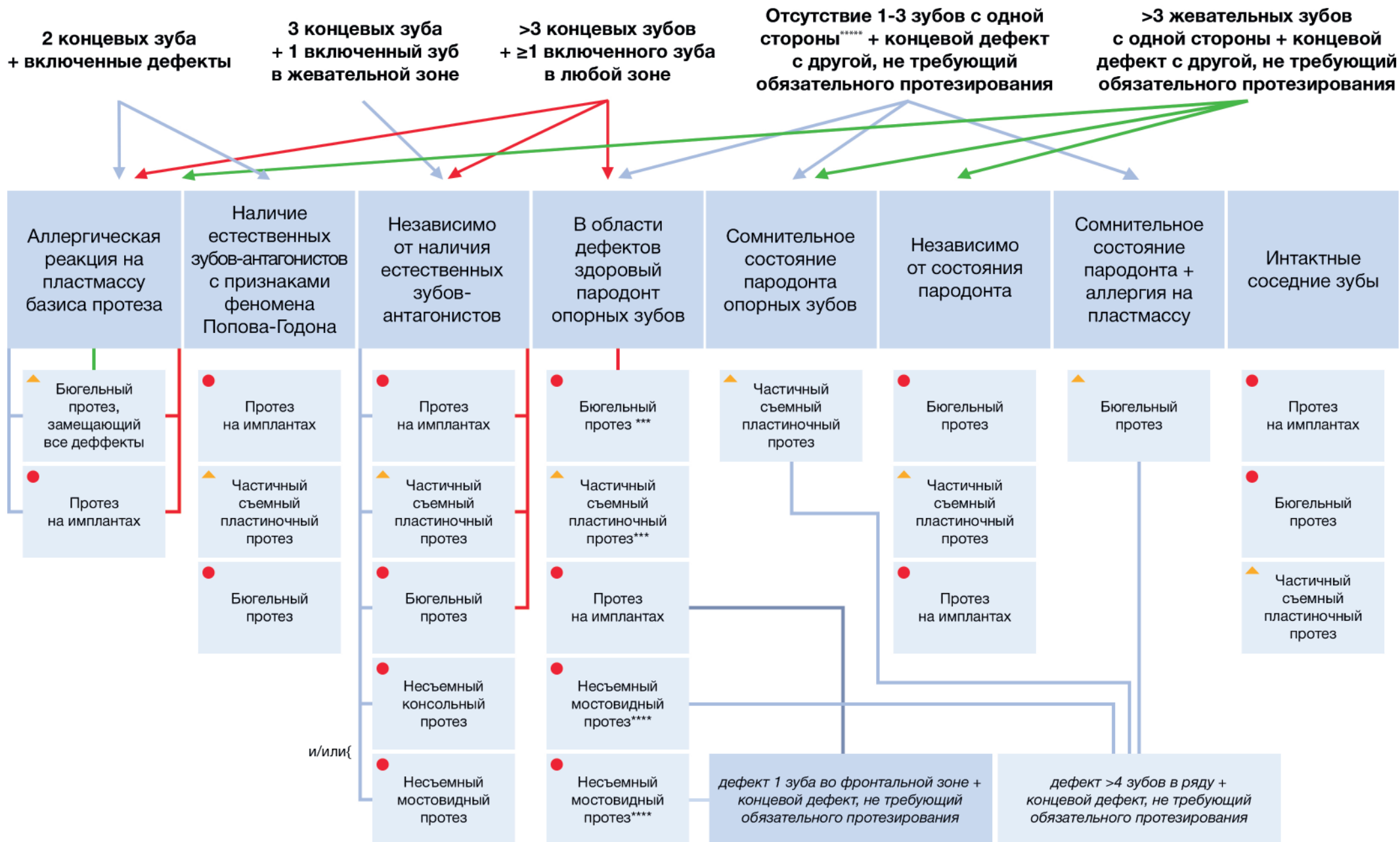
*Облицовка на верхней челюсти до 5-го включительно, на нижней до 4-го зуба включительно. **Облицовка на верхней челюсти далее 5-го зуба, на нижней далее 4-го зуба включительно

ТИП ДЕФЕКТА - ВКЛЮЧЕННЫЙ

II. Фронтальная группа



ТИП ДЕФЕКТА – СОЧЕТАННЫЙ



Источники:
 1. Ершов К.А., Севбитов А.В., Шакарьянц А.А., Дорофеев А.Е. Оценка адаптации к съемным зубным протезам у пациентов пожилого возраста // Наука молодых (Eruditio Juvenium). 2017. № 4(5). С. 469-476.
 2. Раулюев И.М., Будайчиев М.Г. Адентия неуточненная в ортопедической стоматологии // Восток медицинского института «РЕАВИЗ»: реабилитация, врач и здоровье. 2018. Т. 31, № 1. С. 97-101.
 3. Клинические рекомендации (протоколы лечения) «Частичное отсутствие зубов (частичная вторичная адентия, потеря зубов вследствие несчастного случая, удаления или локализованного пародонтита)» Утверждены Постановлением № 18 Совета Ассоциации общественных объединений «Стоматологическая Ассоциация России» от 30 сентября 2014 года.
 *** В области концевых дефекта на выбор. **** В области включенных дефектов. ***** В жевательной или фронтальной области